RESUMO DE HABILIDADES E ATITUDES MEDICAS

Código de Ética do Estudante de Medicina

Moral X Ética:

A moral está baseada em costumes e convenções estabelecidas por cada grupo. Por sua vez, a ética se vincula ao estudo e à aplicação desses valores e princípios no âmbito das relações humanas, seria basicamente o ''modo de ser'' de cada um.

No Brasil, o Código de ética médica é um documento que estabelece de forma positivista os limites, os deveres e os direitos que os médicos precisam observar nas suas relações no exercício da medicina.

Obs.: O Código de ética do estudante de medicina é composto por seis eixos, não sendo necessário saber exatamente o que se diz em cada artigo, no entanto, é bom realizar a leitura na íntegra, provavelmente será disponibilizado no CANVAS.

No código de Ética temos a classificação de más condutas como:

- ⇨ Negligência: omissão de atos necessários;
- ⇨ Imprudência: inobservância das precauções necessárias;
- ⇨ Imperícia: falta de capacitação para realizar determinado procedimento;

Bioética: reflexão sobre a adequação das ações que envolvem a vida.

Principalismos da Bioética:

- ⇨ Justiça: deve ser justo nas decisões em saúde assim como ser imparcial em questões sociais e religiosas. Seria a obrigação ética em tratar o indivíduo de forma adequada e correta individualizando cada caso.
- ⇨ Beneficência: buscar maximizar o benefício e minimizar o risco e/ou o dano ao paciente.

Obs.: No Código de Ética Médica temos o Capítulo V - Relação com pacientes e familiares - É vedado ao médico: Artigo 32. Deixar de usar todos os meios disponíveis de diagnóstico e tratamento, cientificamente reconhecidos e a seu alcance, em favor do paciente.

- ⇨ Autonomia: O Princípio da Autonomia nos ensina que, fora em situação de risco de morte, cabe ao paciente decidir sobre as práticas diagnósticas e terapêuticas a que quer se submeter.
- ⇨ Não maleficência: O Princípio da Não Maleficência nos faz buscar minimizar o risco e/ou o dano ao paciente, ou seja, o axioma hipocrático "*Primum non nocere*".

Obs.: No Código de Ética Médica vemos o Capítulo III - Responsabilidade profissional - É vedado ao médico: Artigo 1º. Causar dano ao paciente, por ação ou omissão, caracterizável como imperícia, imprudência ou negligência. Parágrafo único. A responsabilidade médica é sempre pessoal e não pode ser presumida.

Alguns dos princípios fundamentais:

Art. 13: O estudante de medicina guardará respeito ao cadáver, no todo ou em parte, incluindo qualquer peça anatômica, assim como modelos anatômicos utilizados com finalidade de aprendizado.

Art. 22: O estudante de medicina deve preservar a imagem do professor, solicitando autorização prévia para gravações em áudio e/ou vídeo do conteúdo ministrado, não sendo permitida sua comercialização.

@beatrizandr

Art. 24: É vedado ao acadêmico de medicina identificar-se como médico, podendo qualquer ato por ele praticado nessa situação ser caracterizado como exercício ilegal da medicina.

Art. 25: É vedado ao estudante de medicina divulgar informação sobre assunto médico de forma sensacionalista, promocional ou de conteúdo inverídico.

Art. 31: O estudante de medicina deve escrever de forma correta, clara e legível no prontuário do paciente.

Art. 32: O estudante de medicina deve manusear e manter sigilo sobre informações contidas em prontuários, papeletas, exames e demais folhas de observações médicas, assim como limitar o manuseio e o conhecimento dos prontuários por pessoas não obrigadas a sigilo profissional.

Art. 33: O estudante de medicina não pode receber honorários ou salário pelo exercício de sua atividade acadêmica institucional, com exceção de bolsas regulamentadas.

Art. 43: O estudante de medicina deve respeitar a atuação de cada profissional no atendimento multiprofissional ao paciente.

Art. 44: O estudante de medicina deve alertar, de forma respeitosa, qualquer profissional de saúde quando identificada alguma situação que julgue oferecer risco potencial à segurança do paciente.

Prontuário

Documento único constituído de um conjunto de informações, sinais e imagens registradas, geradas a partir de fatos, acontecimentos e situações sobre a saúde do paciente e a assistência a ele prestada, de caráter legal, sigiloso e científico, que possibilita a comunicação entre membros da equipe multiprofissional e a continuidade da assistência prestada ao indivíduo.

A Comissão de Revisão de Prontuários deverá manter estreita relação com a Comissão de Ética Médica da unidade, com a qual deverão ser discutidos os resultados das avaliações realizadas.

Regulamentação ético-legal do prontuário Médico:

- ⇨ O preenchimento incorreto ou incompleto do prontuário é uma infração à ética médica.
- ⇨ É vedado ao médico deixar de elaborar prontuário legível para cada paciente

É vedado ao médico:

Art.87: deixar de elaborar prontuário legível para cada paciente.

Art.88: negar ao paciente ou à seu representante legal, acesso ao seu prontuário, deixar de lhe fornecer cópia quando solicitada, bem como deixar de lhe dar explicações necessárias à sua compreensão, salvo quando ocasionarem riscos ao seu próprio paciente ou a terceiros.

Art.89: liberar cópias do prontuário sob sua guarda, exceto para atender a ordem judicial, ou para sua própria defesa, assim como quando autorizado por escrito pelo paciente.

Art.90: deixar de fornecer cópia do prontuário médico de seu paciente quando de sua requisição pelo CRM.

Principais componentes do prontuário:

- ⇨ Identificação dos indivíduos
- ⇨ Anamnese
- ⇨ Exame físico
- ⇨ Exames complementares
- ⇨ Diagnóstico
- ⇨ Evolução
- ⇨ Procedimentos

Obs.: A folha de evolução clínica diária deve conter:

- ⇨ Identificação: nome, idade e sexo
- ⇨ Dias de internação
- ⇨ Diagnóstico
- ⇨ Terapêutica básica
- ⇨ Data e hora do atendimento

Obs.: O prontuário deve ser guardado por 20 anos, a partir do último registro pelo profissional de saúde ou pelo estabelecimento de saúde para efeitos legais, podendo ser eliminados, após o arquivamento dos dados por microfilmagem ou de outra forma, quando for de papel.

@beatrizandradeo

O que deve ser feito no prontuário:

- ⇨ Escrever a lápis;
- ⇨ Rasurar ou usar corretivo (quando errar, deve colocar o erro entre parênteses e seguir com ''digo, (inserir o que quis dizer corretamente)'';
- ⇨ Fazer anotações que não se referem ao paciente;
- ⇨ Deixar folhas em branco.

Programa Nacional de Segurança do Paciente

A Segurança do Paciente é um dos seis atributos da qualidade do cuidado e tem adquirido, em todo o mundo, grande importância para os pacientes, famílias, gestores e profissionais de saúde com a finalidade de oferecer uma assistência segura.

1. Identificar corretamente o paciente: capacidade de identificar corretamente o indivíduo como sendo a pessoa para a qual se destina o serviço.

   Obs.: A identificação acontece no momento da admissão, por meio de pulseira de identificação de coloração branca e deve conter número de prontuário/ atendimento, nome completo e data de nascimento.

2. Melhorar a comunicação entre profissionais de Saúde: A segurança da assistência depende de uma comunicação entre os colaboradores. Os serviços devem padronizar como, por quem e para quem são transmitidas as informações acerca do paciente, bem como a forma de registro dessas informações, de maneira que ocorra de forma clara e oportuna, sem ambigüidades, com a certeza da correta compreensão por parte do receptor da informação.
3. Melhorar a segurança dos medicamentos: é necessário padronizar procedimentos para garantir a segurança de armazenamento, movimentação e utilização de medicamentos de alto risco e que possuem nome, grafia e aparência semelhantes, prevenindo a ocorrência de uma administração inadvertida.
4. Cirurgia segura: Garantir o local correto, o procedimento correto e a cirurgia no paciente correto.
5. Reduzir o risco de infecção associada ao cuidado: sendo a higienização das mãos um dos procedimentos essenciais
6. Reduzir o risco de danos ao paciente resultante de quedas: os serviços necessitam implantar o protocolo de queda no intuito de identificar o risco da queda dos seus pacientes e agir preventivamente, evitando esse tipo de evento e eventuais lesões causadas por ele.

Higiene das mãos:

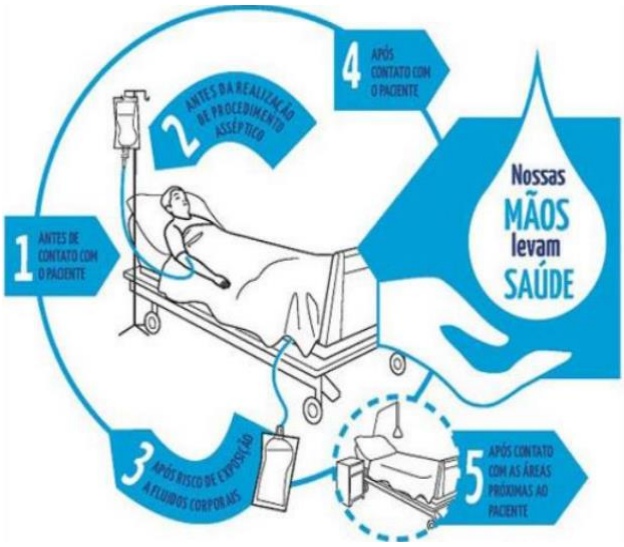

O nosso processo é baseado nas recomendações da OMS, que considera a necessidade de higienização em cinco momentos diferentes:

- ⇨ Antes de contato com paciente;
- ⇨ Antes da realização de procedimento asséptico;
- ⇨ Após o risco de exposição a fluidos corporais;
- ⇨ Após o contato com o paciente;
- ⇨ Após o contato com as áreas próximas ao paciente.

Antissepsia= desinfecção

Assepsia= limpeza preventiva

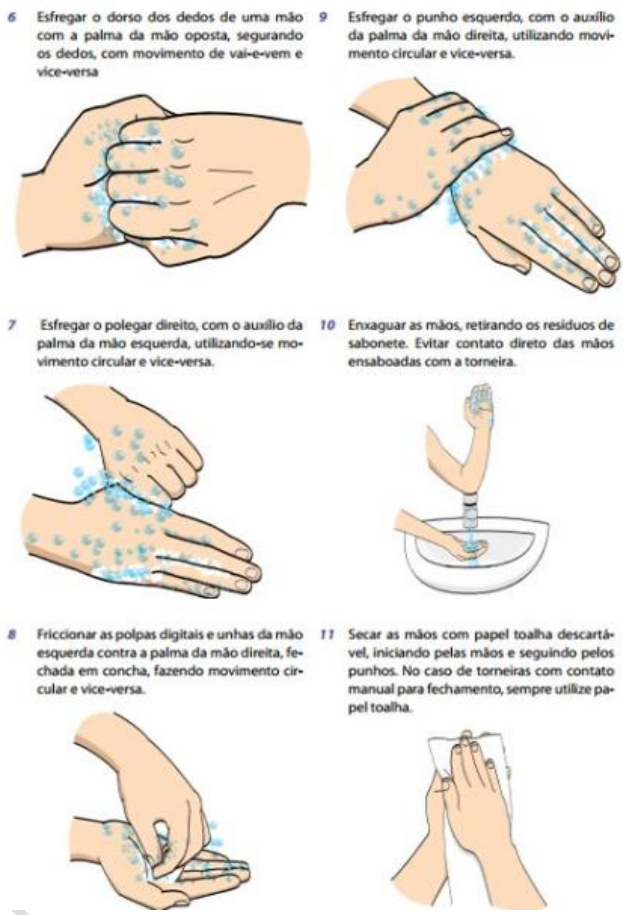

Pesquisar no Youtube: Técnica de lavagem correta das mãos passo a passo - YouTube

Noções básicas de Anamnese

Anamnese (aná=trazer de novo; mnesis=memória) significa trazer de volta à mente todos os fatos relacionados com a doença e o paciente.

Componentes da anamnese:

- ⇨ Identificação: nome, idade, sexo, nome da mãe, procedência, naturalidade, profissão, religião, estado civil;
- ⇨ Queixa Principal: Motivo que levou o paciente a procurar o médico, repetindo, se possível, as expressões por ele utilizadas, descrever também a duração. Por exemplo: “Dor de cabeça há 3 dias”;
- ⇨ História da doença atual (HDA): Registro cronológico e detalhado do motivo que levou o paciente a procurar assistência, desde o seu início até o presente momento, então deve possuir quando iniciou, as características do sintoma,

fatores de melhora ou piora, se está associada a outras queixas, a evolução, a situação atual;

- ⇨ Interrogatório sintomatológico (IS): avaliação deve ser feita crânio-caudal, sintomas gerais, pele e fâneros, cabeça e pescoço, tórax, abdome, sistema geniturinário, sistema hemolinfopoético, sistema endócrino, etc;
- ⇨ Antecedentes pessoais: fisiológicos (gestação e nascimento, desenvolvimento psicomotor e neural, desenvolvimento sexual, doenças comuns na infância) e patológicos (doenças sofridas pelo paciente, alergias, cirurgias, traumatismo, transfusões sanguíneas, vacinas, medicamentos em uso);
- ⇨ Antecedentes familiares: doença dos pais e irmãos, causa da morte de familiares próximos.
- ⇨ Hábitos de vida: alimentação, ocupação atual e ocupações anteriores, atividades físicas, etilismo, uso de drogas;
- ⇨ Condições socioeconômicas e culturais: habitação, condições socioeconômicas, condições culturais, vida conjugal e relacionamento familiar.

Exame físico:

O exame físico pode ser dividido em duas etapas: a primeira constitui o que se costuma designar exame físico geral, somatoscopia ou ectoscopia, por meio do qual são obtidos dados ferais, independentemente dos vários sistemas orgânicos ou segmentos corporais, o que possibilita uma visão do paciente como um todo; a segunda etapa corresponde ao exame dos diferentes sistemas ou segmentos corporais, com metodologia própria.

Preparação para o exame físico:

- ⇨ Ajuste a luz do ambiente;
- ⇨ Separe equipamentos necessários;
- ⇨ Garanta vestimenta aequada do paciente;
- ⇨ Fique à direita do paciente;
- ⇨ Exponha somente as áreas do corpo que estão sendo examinadas no momento;
- ⇨ Garanta a privacidade do paciente;
- ⇨ Ajuste a altura da cama;
- ⇨ Lave as mãos antes e após o exame.

Ectoscopia: Análise geral do paciente, inicia nos primeiros momentos do contato com ele. O exame físico geral inclui: avaliação do estado geral, avaliação do estado de hidratação, antropometria, avaliação do estado nutricional, desenvolvimento físico/ biótipo ou tipo morfológico, fácies, atitude e decúbito preferido no leito, mucosas, marcha.

Avaliação geral:

- ⇨ Bom estado geral;
- ⇨ Regular estado geral;
- ⇨ Mau estado geral.

Estado psíquico:

- ⇨ Bem orientado em tempo e espaço;
- ⇨ Mal orientado em tempo e espaço.

Avaliação do estado de hidratação:

- ⇨ Alteração abrupta do peso;
- ⇨ Alterações da pele quanto à umidade, à elasticidade e ao turgor;
- ⇨ Alterações das mucosas quanto à umidade;
- ⇨ Alterações oculares;
- ⇨ Estado geral; e Fontanelas (no caso de crianças).

Avaliação do estado nutricional: É um processo dinâmico, feito por meio de comparações entre os dados obtidos no paciente e os padrões de referência, sendo importante a reavaliação periódica do estado nutricional no curso da doença.

Higiene pessoal:

- ⇨ Hálito do paciente; odor de secreções…

Dependência:

- ⇨ Se veio à consulta sozinho
- ⇨ Acompanhado;
- ⇨ Cadeira de rodas;
- ⇨ De muletas ou bengalas.

Fala e linguagem:

- ⇨ Avaliar a voz, avaliar a lógica do discurso, se há distúrbios de articulação das palavras, de troca de letras ou se fala o nome dos objetos corretamente.

Biótipo:

- ⇨ Brevilíneo (endomorfo): membros curtos, tórax alargado, estatura baixa; (A).

@beatrizandradeo

- ⇨ Longilíneo(ectomorfo): tórax afilado e achatado, membros longos e musculatura delgada (C).
- ⇨ Normolíneo(mesomorfo): - desenvolvimento do corpo, musculatura e do panículo adiposo harmônicos (B).

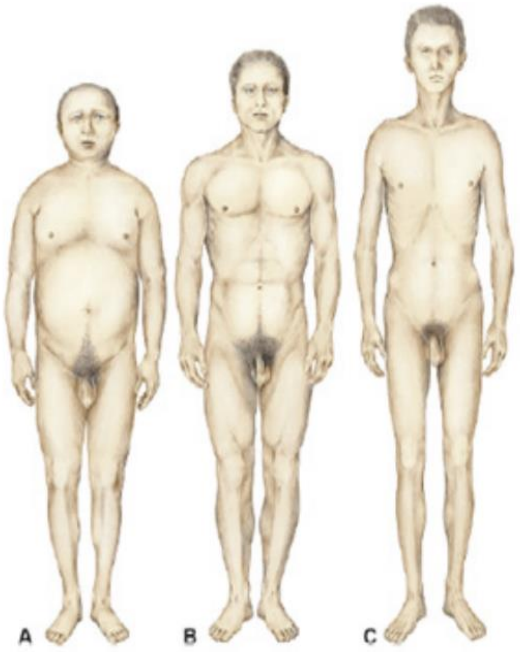

Fácies: Denominam-se fácies o conjunto de dados exibidos na face do paciente. É a resultante de elementos anatômicos associados à expressão fisionômica. A exemplo da expressão do olhar, os movimentos das asas do nariz e a posição da boca.

Fácies normal ou atípica: comporta muitas variações, facilmente reconhecidas por todos, mas é preciso ensinar o olho a ver. Mesmo quando não há traços anatômicos ou expressão fisionômica que caracterizem um dos tipos de fácies descrito a seguir, é importante identificar, no rosto do paciente, sinais indicativos de tristeza, ansiedade, medo, indiferença, apreensão

Fácies hipocrática: olhos fundos, parados e inexpressivos chamam logo a atenção do examinador. O nariz afila-se, e os lábios se tornam adelgaçados. "Batimentos das asas do nariz" também costumam ser observados. Quase sempre o rosto está coberto de suor. Palidez cutânea e uma discreta cianose labial completam a fácies hipocrática. Esse tipo de fácies indica doença grave e quase nunca falta nos estados agônicos das afecções que evoluem de modo lento.

Fácies renal: o elemento característico é o edema que predomina ao redor dos olhos. Completa o quadro a palidez cutânea. É observada nas doenças renais.

Fácies leonina: as alterações que a compõem são produzidas pelas lesões da hanseníase. A pele, além de espessa, é sede de grande número de lepromas de tamanhos variados e confluentes, em maior número na fronte. Os supercílios caem, o nariz se espessa e se alarga. Os lábios tornam-se mais grossos e proeminentes. As bochechas e o mento se deformam pelo aparecimento de nódulos. A barba escasseia ou desaparece. Essas alterações em conjunto conferem ao rosto do paciente um aspecto de cara de leão, origem de sua denominação.

Fácies adenoidiana: os elementos fundamentais são o nariz pequeno e afilado e a boca sempre entreaberta. Aparece nos indivíduos com hipertrofia das adenoides, as quais dificultam a respiração pelo nariz ao obstruírem os orifícios posteriores das fossas nasais.

@beatrizamorim

Fácies parkinsoniana: a cabeça inclina-se um pouco para frente e permanece imóvel nesta posição. O olhar fixo, os supercílios elevados e a fronte enrugada conferem ao paciente uma expressão de espanto. A fisionomia é impassível e costuma-se dizer que esses pacientes se parecem com uma figura de máscara. Chama a atenção, também, a falta de expressividade facial. A fácies parkinsoniana é observada na síndrome ou na doença de Parkinson.

Fácies basedowiana: seu traço mais característico reside nos olhos e no olhar. Os olhos são salientes (exoftalmia) e brilhantes, destacando-se sobremaneira no rosto magro. A expressão fisionômica indica vivacidade. Contudo, às vezes, tem um aspecto de espanto e ansiedade. Outro elemento que salienta as características da fácies basedowiana é o bócio. Indica hipertireoidismo.

Fácies mixedematosa: é constituída por um rosto arredondado, nariz e lábios grossos, pele seca, espessada e com acentuação de seus sulcos. As pálpebras tornam-se infiltradas e enrugadas. Os supercílios são escassos e os cabelos secos e sem brilho. Além dessas características morfológicas, destaca-se uma expressão fisionômica indicativa de desânimo e apatia. Esse tipo de fácies aparece no hipotireoidismo ou mixedema.

Fácies acromegálica: caracteriza-se pela saliência das arcadas supraorbitárias, proeminência das maçãs do rosto e maior desenvolvimento do maxilar inferior, além do aumento do tamanho do nariz, lábios e orelhas. Nesse conjunto de estruturas hipertrofiadas, os olhos parecem pequenos.



Fácies cushingoide ou de lua cheia: como a própria denominação revela, chama a atenção de imediato o arredondamento do rosto, com atenuação dos traços faciais. Secundariamente, deve ser assinalado o aparecimento de acne. Este tipo de fácies é observado nos casos de síndrome de Cushing por hiperfunção do córtex suprarrenal. Pode ocorrertambém nos pacientesque fazem uso prolongado de corticosteróides.

@beatrizandradeo

Fácies mongoloide: está na fenda palpebral seu elemento característico, uma prega cutânea (epicanto) que torna os olhos oblíquos, bem distantes um do outro, lembrando o tipo de olhos dos chineses. Acessoriamente, nota-se um rosto redondo, boca quase sempre entreaberta e uma expressão fisionômica de pouca inteligência ou mesmo de completa idiotia. É observada no mongolismo,trissomia do par 21 ou síndrome de Down.

Fácies de depressão: as principais características estão na expressividade do rosto. Cabisbaixo, os olhos com pouco brilho e fixos em um ponto distante. Muitas vezes o olhar permanece voltado para o chão. O sulco nasolabial se acentua e o canto da boca se rebaixa. O conjunto fisionômico denota indiferença, tristeza e sofrimento emocional. É observa danos transtornos depressivos.

Fácies pseudobulbar: tem como principal característica súbitas crises de choro ou riso, involuntárias, mas conscientes, que levam o paciente a tentar contê-las, dando um aspecto espasmódico à fácies.Aparece geralmente na paralisia pseudobulbar Fácies da paralisia facial periférica: chama a atenção a assimetria da face, com impossibilidade de fechar as pálpebras, além de repuxamento da boca para o lado são e apagamento do sulco nasolabial.

Fácies miastênica ou fácies de Hutchinson: caracterizada por ptose palpebral bilateral que obriga o paciente a franzir a testa e levantar a cabeça. Ocorre na miastenia grave e em outras miopatias que comprometemos músculos da pálpebra superior imutável.

Fácies do deficiente mental: é muito característica, mas de difícil descrição. Os traços faciais são apagados e grosseiros; a boca constantemente entreaberta, às vezes com salivação. Hipertelorismo e estrabismo, quando presentes, acentuam essas características morfológicas. Todavia, o elemento fundamental desse tipo de fácies está na expressão fisionômica. O olhar é desprovido de objetivo, e os olhos se movimentam sem se fixarem em nada, traduzindo um constante alheamento ao meio ambiente. É comum que tais pacientes tenham sempre nos lábios um meio sorriso sem motivação e que se acentua em resposta a qualquer solicitação. Acompanha tudo isso uma voz grave percebida por um falar de meias palavras, às vezes substituído por um simples ronronar.

Fácies etílica: chamam a atenção os olhos avermelhados e certa ruborização da face. O hálito

@beatrizandradeo

etílico, a voz pastosa e um sorriso meio indefinido completam a fácies etílica.

Fácies esclerodérmica: denominada também fácies de múmia, justamente porque sua característica fundamental é a imobilidade facial. Isso se deve às alterações da pele, que se torna apergaminhada, endurecida e aderente aos planos profundos, com repuxamento dos lábios, afinamento do nariz e imobilização das pálpebras. A fisionomia é inexpressiva, parada e imutável.

NA PRÁTICA!

Para facilitar a prática e a memorização, segue abaixo um roteiro pedagógico para exame físico geral:

Identificação do paciente:

Estado geral (BEG, REG, MEG); Estado de hidratação (hidratado/desidratado); Respiração (eupneico/dispneico); Estado nutricional (nutrido/desnutrido); Fácies (atípica/típica – qual); Desenvolvimento físico (normal/nanismo/gigantismo); Biotipo (brevilíneo, mediolíneo ou longilíneo); Peso: kg; Altura: cm; IMC (índice de massa corporal); CC (circunferência da cintura): cm; Mucosas (coradas/hipocoradas/hipercoradas); Atitude (ativa/passiva); Postura (boa/sofrível/má); Marcha.

Observações:

Sinais Vitais:

Os sinais vitais – pressão arterial (PA), frequência cardíaca (FC), frequência respiratória (FR) e temperatura – fornecem informações críticas iniciais que frequentemente influenciam o tempo e direção de sua avaliação.

Pressão arterial:

- ⇨ Pressão alta: hipertensão
- ⇨ Pressão baixa: hipotensão
- ⇨ Pressão dentro da normalidade (120mmHg/80mmHg): normotensão.

Métodos para medir a pressão arterial:

- ⇨ Local tranquilo e, preferencialmente, sem ruídos ou movimentos que possam interferir com a ausculta ou com as oscilações de pulso (conforme o tipo de aparelho).
- ⇨ A bexiga deve estar vazia e deve-se aguardar 1 hora de intervalo após uso de tabaco, ingestão de café ou de outras substâncias excitantes.
- ⇨ Posição: podem ser utilizadas as posições sentada, deitada ou em pé. Em qualquer posição, é necessário manter a artéria braquial no nível do coração (4º espaço intercostal), tomando-se o cuidado de deixar o paciente em posição confortável, com o braço ligeiramente flexionado, apoiado sobre uma superfície firme, com a palma da mão voltada para cima.
- ⇨ Deve-se anotar a posição do paciente em que foi efetuada a medida da pressão.
- ⇨ Na primeira avaliação e em determinados casos (idosos, controle de terapêutica, suspeita de hipotensão postural), devemos efetuar a medida nas várias posições. É importante lembrar que, no caso de gestantes, evita-se o decúbito lateral direito.

- ⇨ Use o manguito adequado para a circunferência do braço. O manguito deve ser posicionado ao nível do coração. A palma da mão deve estar voltada para cima e as roupas não devem garrotear o braço.
- ⇨ As costas e o antebraço devem estar apoiados; as pernas, descruzadas; e os pês, apoiados no chão.
- ⇨ Meça a PA nos dois braços na primeira visita, de preferência simultaneamente, para detectar possíveis diferenças entre os braços. Use o braço com o maior valor como referência.
- ⇨ Para pesquisar hipotensão ortostática, meça inicialmente a PA (de preferência, em posição supina, após o paciente estar nesta posição em repouso por 5 minutos; na impossibilidade de o individuo ficar na posição supina, pode-se de forma alternativa, embora não ideal, realizar a medida com o paciente sentado), e depois medir a PA 1 minuto e 3 minutos após a pessoa ficar em pé. As medições da PA em repouso e em pé devem ser realizadas em todos os pacientes na primeira consulta e também consideradas em visitas subsequentes em idosos, diabéticos, disautonômicos e pessoas em uso de anti-hipertensivo.
- ⇨ Registre a frequência cardíaca. Para excluir arritmia, use palpação do pulso.
- ⇨ Informe o valor de PA obtido para o paciente.

Passos para aferir a PA:

1. Determinar a circunferência do braço no ponto médio entre o acrômio e o olécrano.

2. Selecionar o manguito de tamanho adequado ao braço.

3. Colocar o manguito, sem deixar folgas, 2 a 3 cm acima da fossa cubital.

4. Centralizar o meio da parte compressiva do manguito sobre a artéria braquial.

5. Estimar o nível da PAS pela palpação do pulso radial.*

6. Palpar a artéria braquial na fossa cubital e colocar a campânula ou o diafragma do estetoscópio sem compressão excessiva.

7. Inflar rapidamente até ultrapassar 20 a 30 mmHg o nível estimado da PAS obtido pela palpação.

8. Proceder à deflação lentamente (velocidade de 2 mmHg por segundo).

9. Determinar a PAS pela ausculta do primeiro som (fase I de Korotkoff) e, depois, aumentar ligeiramente a velocidade de deflação.

10. Determinar a PAD no desaparecimento dos sons (fase V de Korotkoff).

11. Auscultar cerca de 20 a 30 mmHg abaixo do último som para confirmar seu desaparecimento e, depois proceder, à deflação rápida e completa.

Sons de Korotkoff:

- ⇨ Fase I (aparecimento de sons): o primeiro som é claro como uma pancada. A força da onda sistólica é maior que a resistência oferecida pelo manguito e o sangue volta a passar pela artéria. A clareza do batimento depende de força, velocidade e quantidade de sangue. O pulso arterial não se manifesta inicialmente, pois quantidade de sangue na porção distal do manguito ainda é insuficiente
- ⇨ Fase II(batimentos com murmúrio): com a dilatação da artéria pressionada, a contracorrente reverbera e cria murmúrios na parede dos vasos sanguíneos
- ⇨ Fase III (murmúrio desaparece): os batimentos passam a ser mais audíveis e mais acentuados. A artéria que sofreu constrição continua a se dilatar com a redução da pressão do manguito
- ⇨ Fase IV(abafamento dos sons):os batimentos repentinamente tornam-se menos acentuados. Há, portanto, abafamento dos sons Fase V (desaparecimento de sons): restabelece-se o calibre normal da artéria e o sangue não mais provoca ruídos perceptíveis à ausculta da artéria radial.

Pesquisar [Como aferir corretamente a pressão arterial - YouTube]

Frequência Cardíaca: Verifique a frequência cardíaca por um minuto pela palpação do pulso radial com os dedos ou pela ausculta do impulso apical com o estetoscópio no ápice cardíaco.

@beatrizandrade0

A variação comum da normalidade é de 60-100 bpm= normocárdio.

Abaixo de 60 bpm= bradicardia.

Acima de 100 bpm= taquicardia.

Frequência Respiratória:

Verificar a frequência respiratória sem alertar o paciente – os padrões respiratórios podem mudar.

Observe a frequência, o ritmo, a profundidade e o esforço respiratório. Conte o número de incursões respiratórias durante um minuto, seja por inspeção visual ou pela ausculta sutil com o estetoscópio pousado na traquéia durante seu exame da cabeça e do pescoço ou do tórax. Normalmente, a frequência respiratória normal dos adultos é 20 incursões (eupneico) por minuto em um padrão regular e tranquilo.

Abaixo de 16 ipm= bradipneico

Acima de 20 ipm= taquipneico

Dificuldade de respirar= dispnéico

Parada respiratória = apneia

Temperatura:

A temperatura corporal é verificada por intermédio do termômetro. Pode ser: axilar, oral, retal, timpânico, arterial pulmonar, esofágico, nasofarigiano e vesical. No Brasil, o local habitual é o oco axilar.

Temperatura axilar: 35,5 a 37°C, com média de 36 a 36,5°C;

Temperatura bucal: 36 a 37,4°C;

Temperatura retal: 36 a 37,5°C, ou seja, 0,5°C maior que a axilar.

Hipotermia: temperatura abaixo de 35º C;

Hipertermia: Temperatura acima de 37,5º C;

Hiperpirexia: Febre muito elevada, acima de 41º C;

Febre: Temperatura acima de 37,5º C e está relacionado a algo patológico;

Normotérmico ou afebril: temperatura na faixa de 37º C.

Tipo de febre:

Febre contínua: a temperatura permanece sempre acima do normal com variações de até 1°C

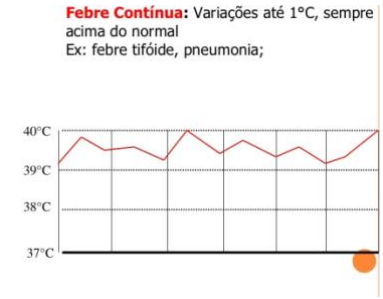

Febre irregular ou séptica: registram-se picos muito altos intercalados por temperaturas baixas ou períodos de apirexia (ausência de febre).

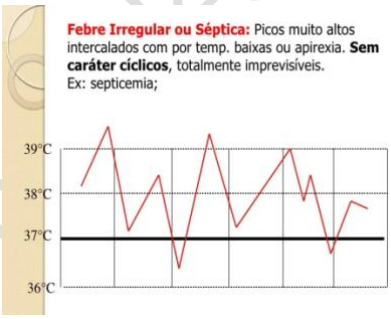

Febre remitente: há hipertermia diária com variações de mais de 1°C, porém sem períodos de apirexia.

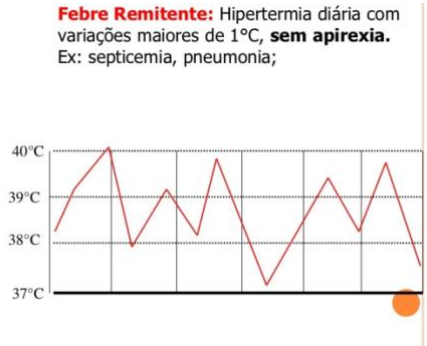

Febre intermitente: intercalam-se períodos de temperatura elevada com períodos de apirexia.

@beatrizan

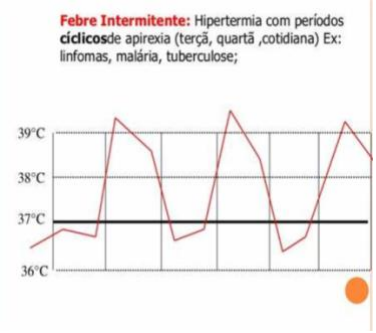

Febre recorrente ou ondulante: temperatura elevada durante alguns dias interrompida por período apirexia que dura dias ou semanas.

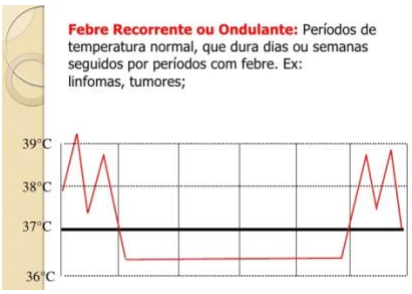

Pulso: é a expansão e contração alternada de uma artéria após a ejeção de um volume de sangue na aorta com a contração do ventrículo esquerdo.

Descrição de um exame normal: pulsos palpáveis, simétricos e sem anormalidades.

Acima de 100 ppm= taquisfigmia

Abaixo de 60 ppm= bradisfigmia

Obs.: Em condições normais o estado da parede arterial não apresenta tortuosidades e é facilmente depressível, quando se nota a parede endurecida, irregular e tortuosa, pode ser aterosclerose.

Déficit de pulso: significa que o número de batimentos cardíacos é maior que o número das pulsações da artéria radial. O déficit ocorre quando algumas contrações ventriculares são ineficazes e não impulsionam sangue para a aorta (não gerando onda de pulso).

Ritmo: o ritmo é dado pela sequência das pulsações. Ele pode ser regular (quando as pulsações ocorrem em intervalos iguais) ou irregular (quando as pulsações acontecem em intervalos diferentes).

Amplitude ou magnitude: a amplitude é avaliada pela sensação captada a cada pulsação e está relacionada com o grau de enchimento da artéria durante a sístole e seu esvaziamento durante a diástole. O pulso pode ser classificado em magnus (amplo) ou parvus (pequeno).

Tensão ou dureza: avalia-se a tensão ou dureza do pulso pela compressão progressiva da artéria. O pulso é classificado como mole se a pressão necessária para interromper as pulsações for pequena. É classificado como duro se a interrupção da onda exigir forte pressão. Quando a situação é intermediária, denomina-se tensão mediana.

Exame físico do coração

O exame físico do coração inclui a inspeção, palpação e ausculta.

Inspeção e palpação:

A inspeção e a palpação devem ser realizadas simultaneamente, pois os achados semiológicos se tornam mais significativos quando analisados juntos. Os parâmetros que devem ser analisados nesta etapa são:

- ⇨ Abaulamentos ou retrações que podem ser avaliados tangencialmente e frontalmente;
- ⇨ Ictus cordis, ou choque de ponta, é o local da parede torácica onde se pode palpar a pulsação do coração;

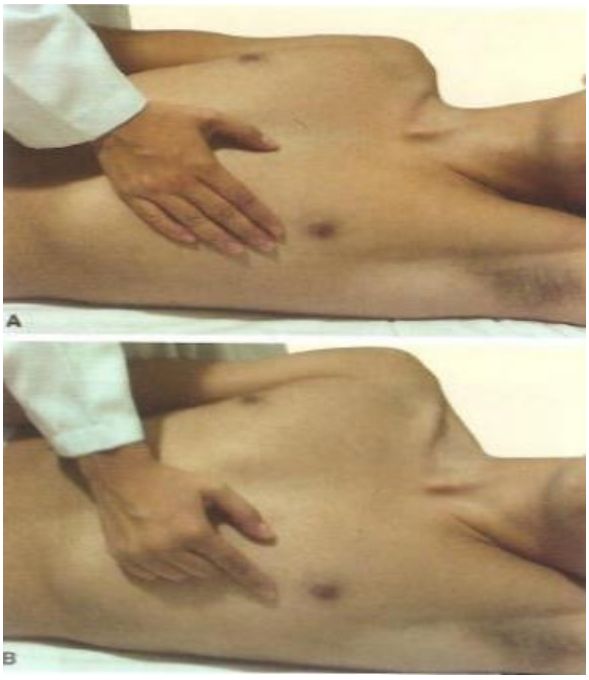

@beatrizandrade0

Durante a inspeção e palpação do ictus, o examinador deve observar as seguintes características:

1. Localização: a localização do ictus cordis varia de acordo com o biótipo do paciente:

a. Pacientes brevelíneos: nesses pacientes, o ictus cordis se localiza no 4º espaço intercostal, 2cm para fora da linha hemiclavicular.

b. Pacientes mediolíneos: nesses pacientes, o ictus cordis se localiza no 5º espaço intercostal, na linha hemiclavicular.

c. Pacientes longilíneos: nesses pacientes, o ictus cordis se localiza no 6º espaço intercostal, 1 ou 2 cm para dentro da linha hemiclavicular.

2. Extensão: em condições normais, o ictus cordis tem a extensão de 1 a 2 polpas digitais.

3. Mobilidade: em condições normais, quando o paciente muda da posição de decúbito dorsal para decúbito lateral, o ictus cordis se desloca 1 a 2 cm de lugar.

4. Intensidade e tipo de impulsão: para avaliar a intensidade do ictus cordis, o examinador deve repousar a mão sobre a região dos batimentos.

5. Ritmo e frequência: durante a ausculta é possível analisar melhor o ritmo e a frequência do ictus cordis.

- ⇨ Batimentos ou movimentos;
- ⇨ Frêmitos: Consiste na sensação tátil de vibrações produzidas nos corações ou nos vasos (é a sensação tátil dos sopros).

Ausculta:

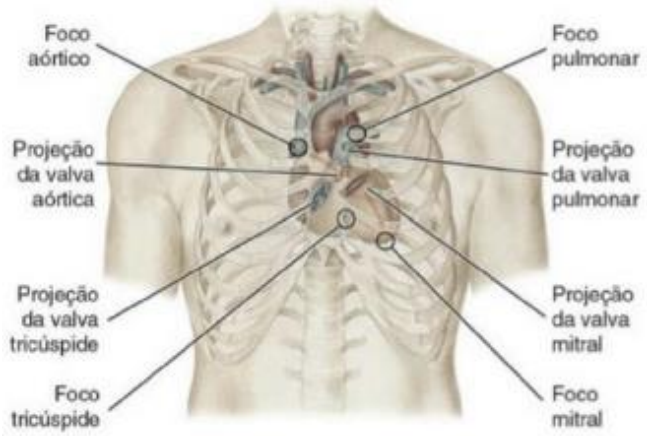

Focos:

- ⇨ Foco aórtico: Lado direito, no 2º espaço intercostal, margeando o esterno;
- ⇨ Foco pulmonar: Lado esquerdo, no 2º espaço intercostal, margeando o esterno;
- ⇨ Foco aórtico acessório: Lado esquerdo, no 3º espaço intercostal, margeando o esterno
- ⇨ Foco tricúspide: Lado esquerdo, no 5º espaço intercostal, próximo ao apêndice xifóide.
- ⇨ Foco mitral: Lado esquerdo, no 5º espaço intercostal, na linha hemiclavicular, coincidindo com o ictus cordis.

Obs.: Antes de encostar o estetoscópio no paciente, é necessário aquecer o diafragma para não causar desconforto.

Exame físico do sistema respiratório:

O exame do aparelho respiratório compreende: Inspeção, palpação, percussão, ausculta.

Inspeção:

A inspeção do tórax deve ser feita tanto com o paciente sentado como deitado. A inspeção pode ser dividida em inspeção estática e inspeção dinâmica.

Inspeção estática: Na inspeção estática, examinam-se a forma do tórax e suas anomalias, coloração, grau de hidratação, abaulamento, retrações, lesões, cicatrizes.

Inspeção dinâmica: Observam-se os movimentos respiratórios, suas características e suas alterações.

Obs.: O homem utiliza tanto a musculatura torácica quanto abdominal na respiração, na mulher predomina a respiração torácica.

Palpação: A palpação, além de complementar a inspeção, avalia a mobilidade torácica. Avalia a expansibilidade, simetria e frêmito toracovocal (FTV).

Expansibilidade: para avaliar a expansibilidade dos ápices dos pulmões, deve-se espalmar ambas as mãos no dorso do paciente. As bordas internas das mãos devem tocar a base do pescoço, e os polegares devem se apoiar na coluna vertebral. Os demais dedos se apoiam nas fossas supraclaviculares. Após o

@beatrizandradeo

posicionamento correto das mãos, deve-se pedir ao paciente para inspirar e expirar profunda e pausadamente, para que a expansibilidade possa ser avaliada. Essa avaliação deve ser feita tanto anterior quanto posteriormente e, além dos ápices, devem ser avaliados também o terço médio e a base dos pulmões.

Frêmito: O frêmito toracovocal (FTV) corresponde às vibrações das cordas vocais transmitidas à parede torácica. Para avaliação do frêmito toracovocal, deve-se pedir ao paciente para pronunciar palavras ricas em consoantes, como “trinta e três”. A maneira correta de investigar o FTV é colocar a mão direita espalmada sobre a superfície do tórax, comparando-se a intensidade das vibrações em regiões homólogas (mesma região, em lados opostos). A avaliação do FTV é importante, pois auxilia no diagnóstico de alguma comorbidade.

Percussão:

A percussão é feita da seguinte maneira: a mão esquerda, com os dedos ligeiramente separados, deve apoiar suavemente sobre a parede, e o dedo médio, sobre o qual se percute, exerce apenas uma leve pressão sobre o tórax. O movimento da outra mão (a que percute) é de flexão e extensão sobre o punho, nunca envolvendo a articulação do cotovelo e muito menos a do ombro. Os golpes dados com a extremidade distal do dedo médio devem ser sempre na mesma intensidade (suaves ou medianamente fortes). Obs.: A técnica é digito-digital.

1) Som claro pulmonar ou sonoridade pulmonar: o som claro pulmonar é um som timpânico bem claro e pode ser obtido com a percussão nas áreas de projeção dos pulmões.

2) Som timpânico: o som timpânico pode ser obtido com a percussão no espaço de Traube (uma região limitada à direita pelo lobo esquerdo do fígado, acima pelo diafragma e pulmão esquerdos e à esquerda pela linha axilar anterior esquerda).

3) Som submaciço: o som submaciço pode ser obtido com a percussão na região inferior do esterno.

4) Som maciço: o som maciço pode ser obtido com a percussão na região inframamária direita (macicez hepática) e na região precordial.

Obs.: Vale lembrar que na parte posterior predomina o som timpânico.

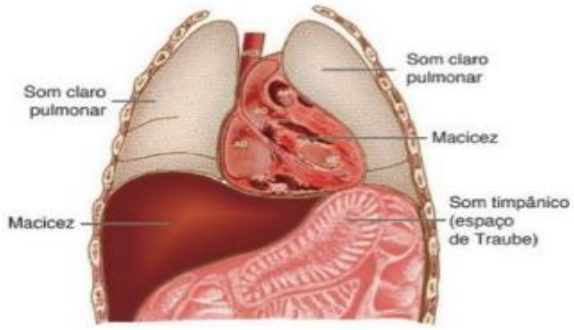

Ausculta:

@beatrizanhade

A ausculta deve ser feita da seguinte maneira: O examinador se coloca atrás do paciente, que não deve forçar a cabeça nem dobrar excessivamente o tronco, O paciente deve estar com o tórax despido e respirar pausada e profundamente, com a boca entreaberta, sem fazer ruído. A ausculta se inicia pela face posterior do tórax, passando, a seguir para as faces laterais e anterior. Deve-se auscultar as regiões de maneira simétrica, ou seja, comparando a mesma região dos dois lados. É aconselhável pedir o paciente para fazer respirações profundas e tossir algumas vezes, para que haja separação dos ruídos permanentes dos eventuais (que possuem menor valor diagnóstico).

Obs.: Não esquecer de aquecer o estetoscópio para não causar desconforto no paciente.

1) Som traqueal: o som traqueal é audível na região de projeção da traqueia, no pescoço e na região esternal. Ele se origina na passagem do ar através da fenda glótica e na própria traqueia.
2) Som brônquico: o som brônquico é o som traqueal audível na zona de projeção dos brônquios de maior calibre (na face anterior do tórax, nas proximidades do esterno).
3) Som broncovesicular: esse tipo de som tem características tanto do som brônquico quanto do murmúrio vesicular.
4) Murmúrio vesicular: os murmúrios vesiculares são os ruídos respiratórios ouvidos na maior parte do tórax, com exceção das regiões esternal superior, interescapulaovertebral e no nível da 3ª e 4ª vértebras dorsais (onde se ouve sons broncovesiculares).

Obs.: Vale lembrar que os sons do tipo murmúrio vesiculares predominam tanto na parte posterior quanto anterolateral.

Obs.: Sons não comuns são chamados de sons adventícios.

Exame físico do abdome:

Obs.: A divisão dos quadrantes toma como referencia a linha Alba (mediana) e a cicatriz umbilical.

O exame do abdome compreende: inspeção, percussão, ausculta e palpação.

Inspeção estática: desnuda a área a ser inspecionada, investiga a pele, a coloração, a presença de estrias, a cicatriz fisiológica (umbigo), outras cicatrizes, distribuição de pelos, circulação colateral, abaulamento e retrações, etc.

Inspeção dinâmica: avaliar os movimentos respiratórios, a presença de hérnias (a partir de manobra de vasalva), a diástase, o peristaltismo, etc.

Ausculta: Tem o objetivo de receber sinais importantes acerca dos movimentos de gases e líquidos no trato intestinal, tratase da presença de ruídos hidroaéreos, e circulação abdominal artérias renais e aorta abdominal.

@beatrizandr

Obs.: A ausculta deve ser realizada antes da percussão e palpação para que não interfira nos ruídos hidroaéreos e encobrindo o peristaltismo abdominal. O ideal é auscultar de 5 a 32 ruídos hidroaéreos.

Percussão: O paciente deve estar posicionado em decúbito dorsal. Pode se observar os sons:

1. timpânico: oco dentro da víscera pode ser localizado em quase todo o abdômen porém mais nítido na área do fundo do estômago e no espaço de Taube (hiper timpânico variação do som timpânico);
2. submaciço
3. maciço: presença de menor quantidade de ar na víscera, como no fígado, baço, útero gravídico, a presença de líquidos como ascite tumores também ocasionam esse som.

Obs.: A forma mais eficaz de diagnosticar a ascite é através da percussão. A semiotécnica utilizada é a percussão de piparote sinal de piparote: pede-se para o paciente (ou outra pessoa) colocar a mão na linha mediana do abdômen (apoiar com certa firmeza - não apoiando a palma, mas sim a lateral da mão esticada na linha mediana) e então realiza-se a percussão em um dos lados do abdômen.

Palpação: peça que o paciente aponte quais são as áreas de dor para que você possa examiná-las por último. Essa técnica é realizada em 3 pontos de um mesmo quadrante e pode ser tanto unimanual quanto bimanual. Obs.: Não esquecer de aquecer as mãos para não causar desconforto no paciente.

1. Palpação superficial: É usada para avaliar presença de dor e áreas de espasmo muscular ou rigidez, além de órgãos e massas palpáveis.
2. Palpação profunda: É usada para avaliar o tamanho de órgãos bem como a presença de massas abdominais anormais.

Obs.: Técnica: A parte plana da mão direita é posicionada sobre o abdome e a mão esquerda sobre a mão direita. As pontas dos dedos da mão esquerda exercem a pressão, enquanto a mão direita deve identificar os estímulos táteis. A pressão aplicada sobre o abdome deve ser suave, mas de forma firme. Durante a palpação profunda, o paciente deve ser instruído a respirar calmamente através da boca e manter seus braços ao longo do corpo com o abdome relaxado.

Exame do sistema linfático

O exame físico do sistema linfático consiste na inspeção e na palpação, sendo técnicas complementares.

A inspeção deve ser feita em um local com boa iluminação, a área deve estar despida para que possa ser observado anomalias, nódulos, massas, edemas comparando o lado homólogo.

A palpação é realizada com as polpas digitais e a face ventral dos dedos médio, indicador e polegar, avaliando cada grupo de linfonodos de modo crânio-caudal.

Obs.: Em condições normais, os linfonodos são individualizados, móveis, indolores, bordas definidas e têm consistência fibroelástica

Obs.: Adenomegalia: Quando existe um problema perto de um nódulo linfático, por exemplo, uma

infecção, feridas ou câncer, o gânglio ou o grupo de gânglios linfáticos nessa área pode inchar e aumentar de tamanho à medida que se encarrega de fazer a filtração.

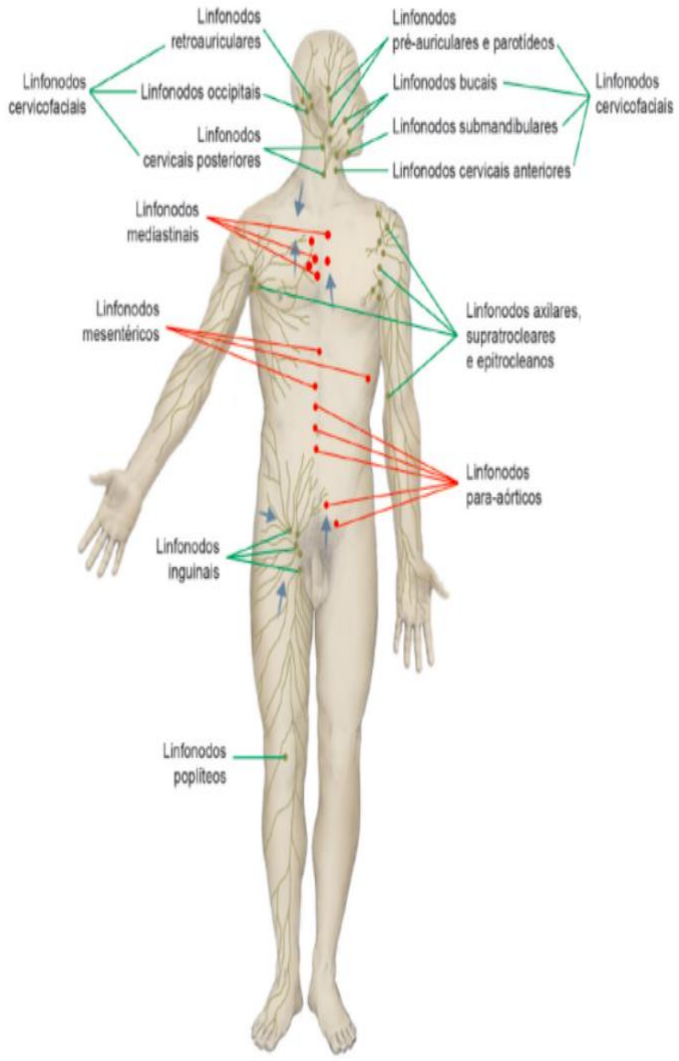

Alguns termos técnicos que não foram abordados ao longo do material:

Cianose: cor azulada da pele e fâneros relacionada a baixa oxigenação do sangue

Acianose: coloração normal

Acromegalia: crescimento excessivo das extremidades, relacionado a um problema hormonal

Alopecia: queda do cabelo

Icterícia: pele amarelada devido ao elevado teor de bilirrubina no sangue

Arritmia: frequência cardíaca irregular

Filiforme: pulso arterial fino

Astenia: fraqueza

Anazarca: edema generalizado

Menarca: primeira menstruação

Hematúria: sangue na urina

Petéquias: pontos roxos ou avermelhados, relacionados a problema na coagulação

Equimose: placas formadas por petéquias

Hipocorado: pálido

Epistaxe: sangue pelo nariz

Ascite: abdome aumentado por presença de líquido ou crescimento de órgãos

Claudicar: mancar

Deambular: andar

Hematêmese: vomito com sangue

Apirexia: ausência de febre

Corado: coloração da pele normal

Cefaleia: dor de cabeça

Disúria: dificuldade de urinar

Disfagia: dificuldade de engolir

Expectoração: expelir catarro

Hemoptise: expectoração com sangue

Mialgia: dor muscular

Menopausa: última menstruação

Necrose: morte tecidual

Ortopneia: dificuldade de respirar na posição de decúbito dorsal

Pressão arterial: força que o sangue exerce sobre a parede das artérias

Prontuário: soma de informações registradas a respeito de um paciente

Prova Surpresa 2022.2

CURSO: Medicina Data: 05/10/2022

Módulo: HABILIDADES E ATITUDES MÉDICAS – HAM I PERÍODO/TURNO: I integral

VALOR: 5 PONTOS

ALUNO: Beatriz de Oliveira Andrade

5,0

TESTE SURPRESA

1- Você chegou no ambulatório da FASA e a professora Beatriz Setenta médica cardiologista está atendendo o Sr. Francisco Xavier. O mesmo refere desconforto no "peito". A Dra. Beatriz chama você para fazer a ausculta dos focos cardíacos. Assinale a alternativa que contém a sequência correta dos focos cardíacos partindo da parte superior para a inferior.

A. Foco aórtico, foco pulmonar, foco aórtico acessório, foco tricúspide e foco mitral.
B. Foco aórtico acessório, foco tricúspide, foco mitral e foco pulmonar
C. Foco aórtico, foco aórtico acessório, foco tricúspide, foco mitral e foco pulmonar.
D. Foco pulmonar, foco tricúspide, foco mitral, foco aórtico e foco aórtico acessório

0,3

2- Na anamnese, o motivo que levou o paciente a procurar o médico, devendo se registrado idealmente com as expressões utilizadas pelo paciente chama-se?

A. História da doença atual
B. Queixa principal
C. Interrogatório sintomatológico
D. Exame físico

0,3

3- Quais as etapas do exame físico. Cite e defina-os:

1,0

Inspeção - etapa na qual será analisado tudo que for visível (manchas, abaulamento...)
Palpação - etapa na qual os sentidos, sobretudo o tato será utilizado para identificar possíveis alterações como nódulos e massas.
Percussão - etapa na qual será utilizado o ato de percutir, verificando os sons ocasionados, como o timpânico, submacição e macição.
Ausculta - ato de auscultar os sons dos focos respiratório e pulmonar.

4- Defina os termos:

3,4

Normocárdico	frequência cardíaca normal	0,2
Hipotensão	pressão arterial abaixo do normal ~~batimento de 60~~	0,2
Inspeção	1º passo do exame físico, no qual será destacado tudo que for visível.	0,2
Prontuário	documento único e sigiloso que detem as informações do paciente acerca da doença, procedimentos e evolução	0,2
Facie atípica	facie normal	0,2
Pressão arterial	Força exercida nas artérias de acordo com a ejeção de sangue após a contração ventricular	0,2
Hipertermia	temperatura elevada	0,2
Afebril	sem febre	0,2
Prontuário	documento único e sigiloso que detem as informações do paciente e acerca da doença, procedimentos e evolução	
Taquicárdico	frequência cardíaca acima do ideal (maior que 100bpm)	0,2
Dispneia	dificuldade em respirar	0,2
Fácie tipica	fácie característica de alguma comorbidade/disfunção	0,2
Sístole	contração da câmara cardíaca	0,2
Diástole	relaxamento da câmara cardíaca	0,2
Deambualar	caminhar	0,2
Taquisfigmia	frequência de pulso acima do normal (maior que 100)	0,2
Bradisfigmia	frequência de pulso abaixo do normal (menor que 60)	0,2
Ciclo Ventilatório	período que compreende uma inspiração seguida de expiração e o breve intervalo entre o próximo ciclo.	0,2

Prova N1 2022.2

QUESTÃO	
Enunciado:	Um paciente é admitido na emergência de um grande hospital após umepisódio de desmaio. Bastante ansioso durante a anamnese, relata episódios de vômito e diarreia intensos. Durante a avaliação médica foi realizada a aferição dos sinais vitais sendo verificados os seguintes parâmetros: Pulso = 110 ppm, Pressão Arterial = 118 x 77 mmHg, Temperatura axilar = 38˚C, Frequência Respiratória = 25 irpm, e Saturação de Oxigênio = 92%. Analisando o caso clínico acima podemos afirmar que o pacienteapresentava
Alternativas:	**alternativa -CORRETA)** taquisfigmia, normotensão, hipertermia, taquipneia e hipoxemia.

QUESTÃO	
Enunciado:	Médico e enfermeira da Estratégia Saúde da Família irão realizar uma visita domiciliar a uma paciente de 78 anos, diabética e que reside com seu esposo, com o objetivo de informá-la que a ela precisará fazer uso de insulina. Com relação ao caso descrito acima e considerando a importância do estabelecimento de vínculo, assinale a alternativa correta.
Alternativas:	**(alternativa-CORRETA)** O médico deve se preocupar em ser empático com a paciente; para isso, deverá ser cuidadoso na forma de se expressar, sendo tranquilo e usando palavras simples e claras.

QUESTÃO	
Enunciado:	Paciente do sexo feminino, com 52 anos de idade, previamente hígida, comparece à Unidade Básica de Saúde (UBS) com queixa de dor torácica. Durante a avaliação refere ter perdido a irmã há poucas semanas e começa a chorar.

Alternativas:	**(alternativa CORRETA)** Lipotimia e palidez em associação à dor torácica.

QUESTÃO	
Enunciado:	Em um dia de atendimento da Estratégia Saúde da Família, o agente comunitário de saúde solicitou o agendamento de consulta médica para um paciente entrevistado durante o cadastro domiciliar. O agente comunitário identificou alterações na face do paciente, sugestivas de uma doença comum na região. A equipe de saúde da família local tinha recebido capacitação para o reconhecimento dessa doença. A face do paciente era similar à observada abaixo. 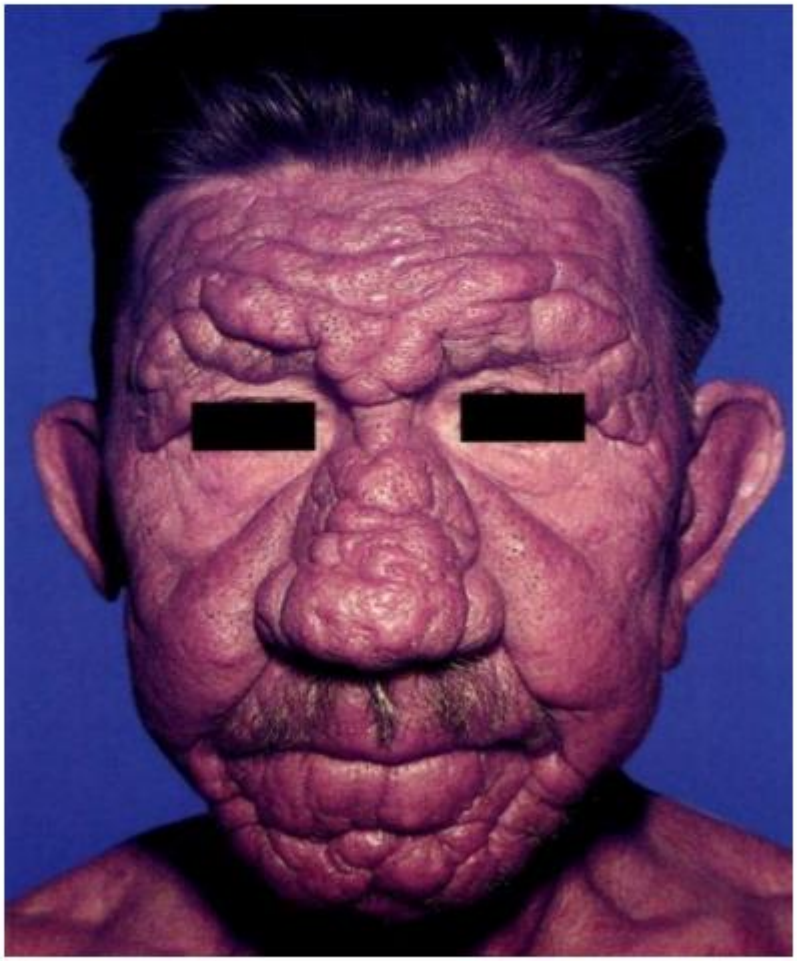 Fonte: OPROMOLLA, Diltor Vladimir Araújo. **Atlas de hanseníase.** Bauru: Instituto Lauro de Souza Lima, 2002. 80p. Ao comparecer a consulta médica, o profissional identificou que o tipo de fácies do paciente era

Alternativas:	**(alternativa CORRETA)** leonina.

QUESTÃO	
Enunciado:	Em uma Estratégia Saúde da Família do interior do Pará, a equipe elabocampanha voltada para prevenção e combate à Hipertensão Arterial Sistendo entre suas atividades a aferição da pressão arterial (PA) dos paci presentes na sala de espera da unidade. A equipe se preocupou em se normas da Diretriz Brasileira de Hipertensão Arterial para aferição corredos pacientes, minimizando os fatores que podem interferir na medidamesma. Entre esses fatores, encontra-se a escolha adequada do mangacordo com a circunferência do membro do paciente. Assim, assinale a alternativa correta, que correlaciona a circunferência membro do paciente com o comprimento da bolsa e a largura do mangequipamento adequados para aferição da PA.
Alternativas:	**(alternativa CORRETA)** Circunferência do membro 22 a 26 cm; Manguito de 24 x 10 cm.

QUESTÃO	
Enunciado:	O prontuário médico é um documento elaborado pelo profissional e é uma ferramenta fundamental para seu trabalho. Nele constam, de forma organizada e concisa, todos os dados relativos ao paciente, como seu histórico familiar, anamnese, descrição e evolução de sintomas e exames, além das indicações de tratamentos e prescrições. Feito no consultório ou hospital, o prontuário é composto de informações valiosas tanto para o paciente como para o próprio médico (CFM, 1999). Disponível em: https://portal.cfm.org.br/artigos/prontuario-medico/. Acesso em: 27 set. 2022. Considerando o documento mencionado no texto acima, assinale a alternativa correta.

Alternativas:	**(alternativa CORRETA)** O acesso ao prontuário médico é admissível mediante autorização judicial para a realização de perícia.

QUESTÃO	
Enunciado:	Paciente masculino, com 30 anos de idade, previamente hígido, procur o Centro de Saúde com queixa de palpitação e dor torácica. É encaminhado para atendimento com o médico de família. O mesmo apresenta ao exame físico os seguintes sinais vitais: Pressão Arterial (PA) = 120 x 80 mmHg, Frequência Cardíaca (FC) = 80 bpm, Frequência Respiratória (FR) = 16 irpm. Considerando que o médico utilizou a técnica adequada para aferição dos sinais descritos, pode-se afirmar que
Alternativas:	**(alternativa CORRETA)** avaliou a FC por meio da palpação do pulso radial após identificar ritmo regular.

QUESTÃO	
Enunciado:	Paciente do sexo masculino, 75 anos de idade, é atendido na Unidade Básica de Saúde para renovar a receita das suas medicações de uso contínuo. Paciente é hipertenso e diabético, ex- tabagista de longa data e abstêmio do cigarro há cerca de 3 anos. Ao exame físico apresenta Pressão Arterial 100 x 80 mmHg, bulhas hipofonéticas, frequência cardíaca de 60 bpm, frequência respiratória de 23 irpm, pulsos radiais e pediosos com características normais à palpação. Avalie o caso apresentado e faça o que se pede: (1,0) a) Classifique esse paciente quanto à frequência cardíaca e à frequência respiratória, mostrando a faixa de variação normal para esses parâmetros. (1,5) b) Descreva as características dos pulsos quanto à forma, amplitude, estado da parede e frequência de pulso, para que sejam considerados dentro do padrão de normalidade.
Resposta:	a) Paciente normocárdico (normal de 60 a 100 bpm) e taquipneico (normal 16 a 20 irpm). b) Para os pulsos sejam considerados normais, devem apresentar variação de frequência de 60 a 100 bpm, simétricos bilateralmente, amplitude mediana e formato de onda de pulso normal, com parede sem tortuosidade e facilmente depressível.

QUESTÃO

Enunciado:	A área de projeção do coração tem uma forma mais ou menos oval, cujos limites podem ser delineados da seguinte maneira: no nível da junção da 3ª costela com o esterno, inicia-se uma linha que se estende para baixo e para fora, em forma de arco de convexidade externa, em direção ao entrecruzamento do 4º ou 5º espaço intercostal com a linha hemiclavicular esquerda. Nesta altura, recurva-se para dentro, em direção à base do apêndice xifoide. Do lado direito a projeção do coração corresponde à borda esternal direita. Quanto aos focos ou áreas de ausculta: I. O foco mitral (FM) se situa no 4º ou 5º espaço intercostal esquerdo da linha hemiclavicular e corresponde ao *ictus cordis* ou ponta do coração. II. O foco pulmonar (FP) localiza-se no 2° espaço intercostal esquerdo junto ao esterno. III. O foco aórtico (FAo) localiza-se no 2º espaço intercostal direito junto ao esterno. IV. O foco aórtico acessório localiza-se no 4º espaço intercostal esquerdo, junto ao esterno. V. O foco tricúspide (FT) corresponde à base do apêndice xifoide, ligeiramente para a esquerda. Assinale a alternativa em que são apresentadas ideia e definição de maneiras corretas.
Alternativas:	**(alternativa CORRETA)** I,II, III e V, apenas.
QUESTÃO	
Enunciado:	"A higienização simples das mãos tem como finalidade a remoção dos microrganismos que colonizam as camadas superficiais da pele, assim como o suor, a oleosidade e as células mortas, retirando a sujidade propícia à permanência e à proliferação de microrganismos" (Manual "Segurança do Paciente - Higienização das mãos"/capítulo 7 / Anvisa - MS). A técnica de higienização das mãos deve ser empregada em diversas situações. No paciente que se encontra hospitalizado há 5 momentos principais para higienização das mãos. (1,0) A) Cite quais são esses 5 momentos; e (1,5) B) escolha 3 para comparar o porquê da higienização das mãos nos respectivos momentos.

Resposta:	Os 5 momentos para higienização das mãos recomendado pela OMS são: **Momento 1**: antes de contato com o paciente; **Momento 2**: antes da realização de procedimento; **Momento 3**: após risco de exposição a fluidos biológicos; **Momento 4**: após contato com o paciente; **Momento 5**: após contato com áreas próximas ao paciente. **Motivos**: **Momento 1:** Para a proteção do paciente, evitando a transmissão de microrganismos presentes nas mãos do profissional e que podem causar infecções. **Momento 2:** Para a proteção do paciente, evitando a transmissão de microrganismos das mãos do profissional para o paciente, incluindo os microrganismos do próprio paciente. **Momento 3:** Para a proteção do profissional e do ambiente de assistência imediatamente próximo ao paciente, evitando a transmissão de microrganismos do paciente a outros profissionais ou pacientes. **Momento 4:** Para a proteção do profissional e do ambiente de assistência à saúde, incluindo as superfícies e os objetos próximos ao paciente, evitando a transmissão de microrganismos do próprio paciente. **Momento 5:** Para a proteção do profissional e do ambiente de assistência à saúde, incluindo superfícies e objetos imediatamente próximos ao paciente, evitando a transmissão de microrganismos do paciente a outros profissionais ou pacientes.